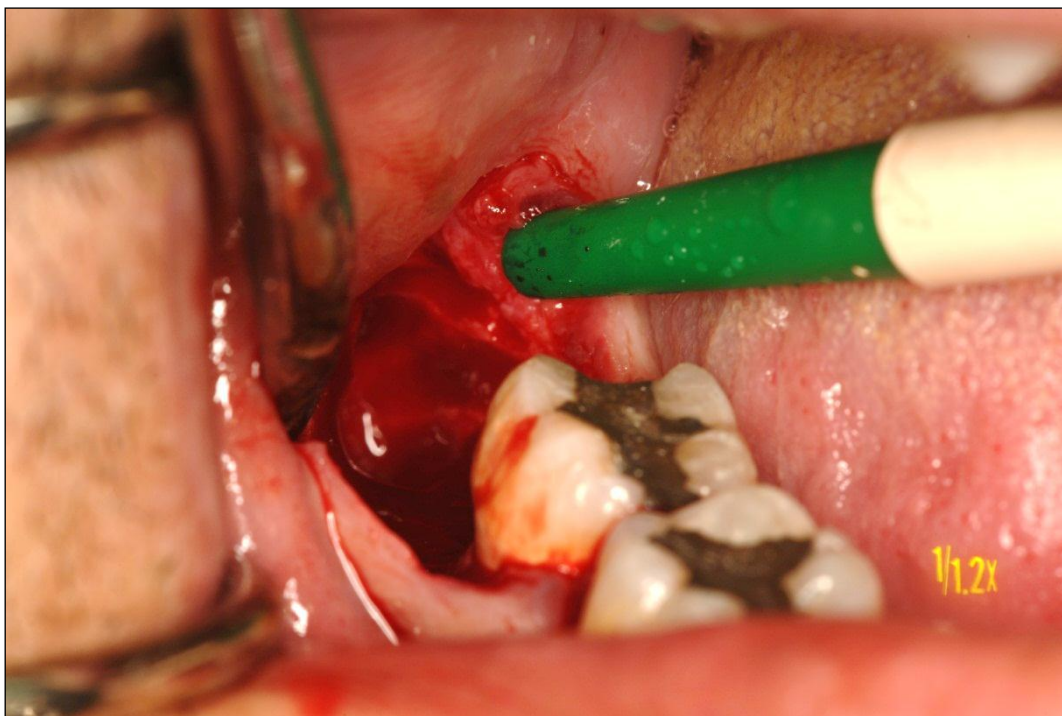
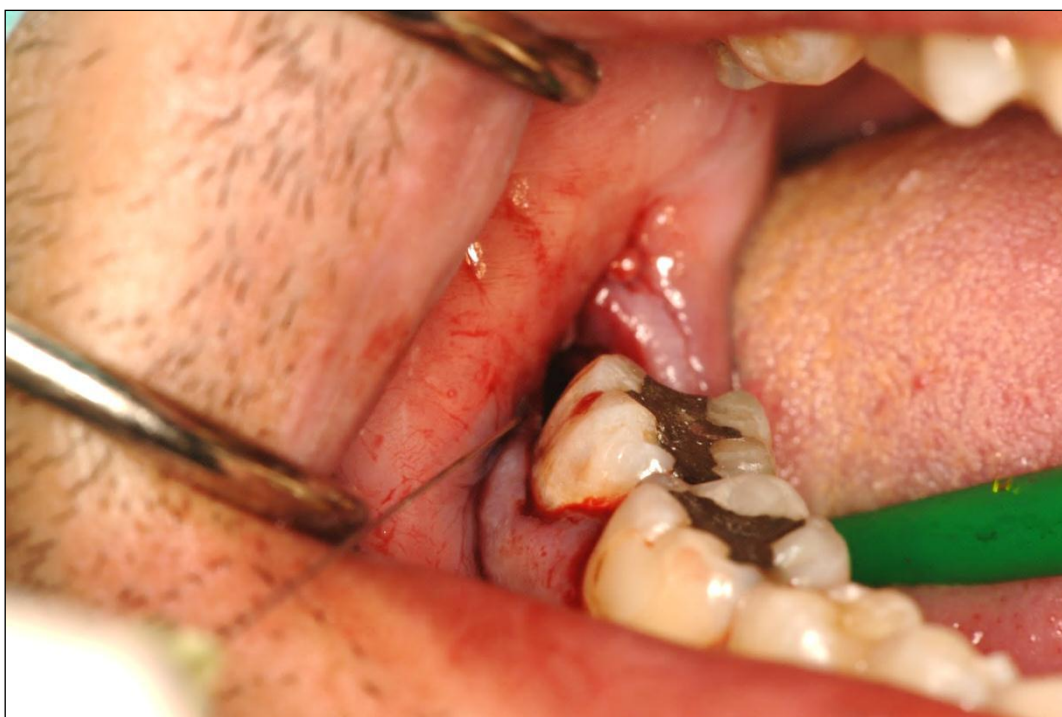
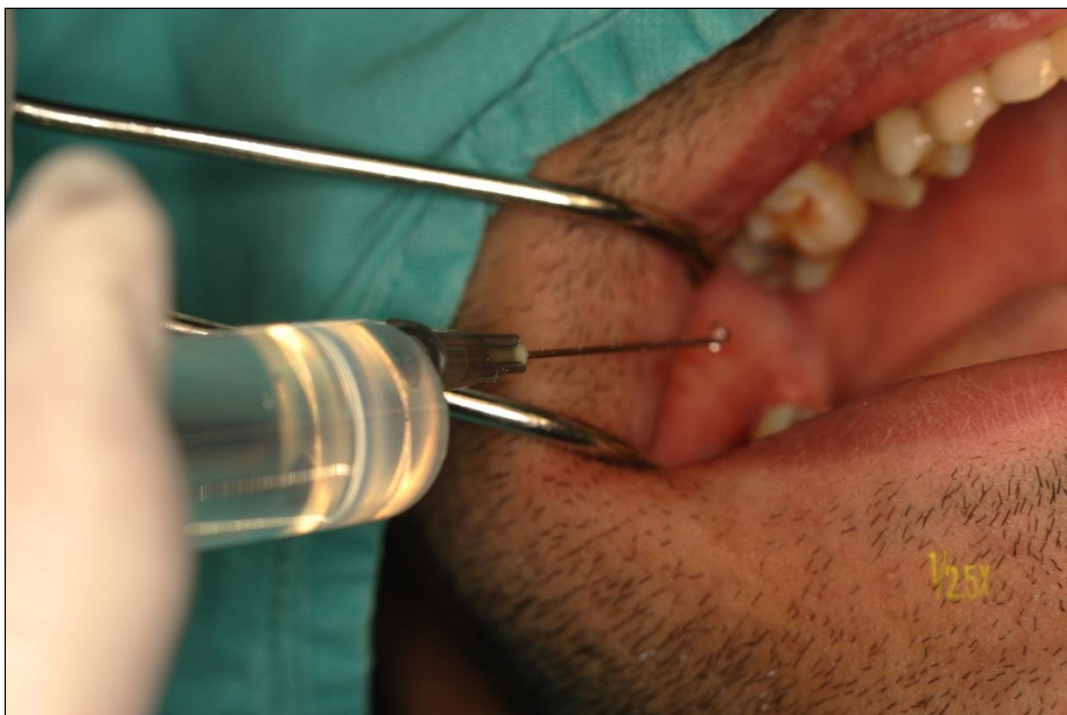*Slike - ispitanici i postupci*



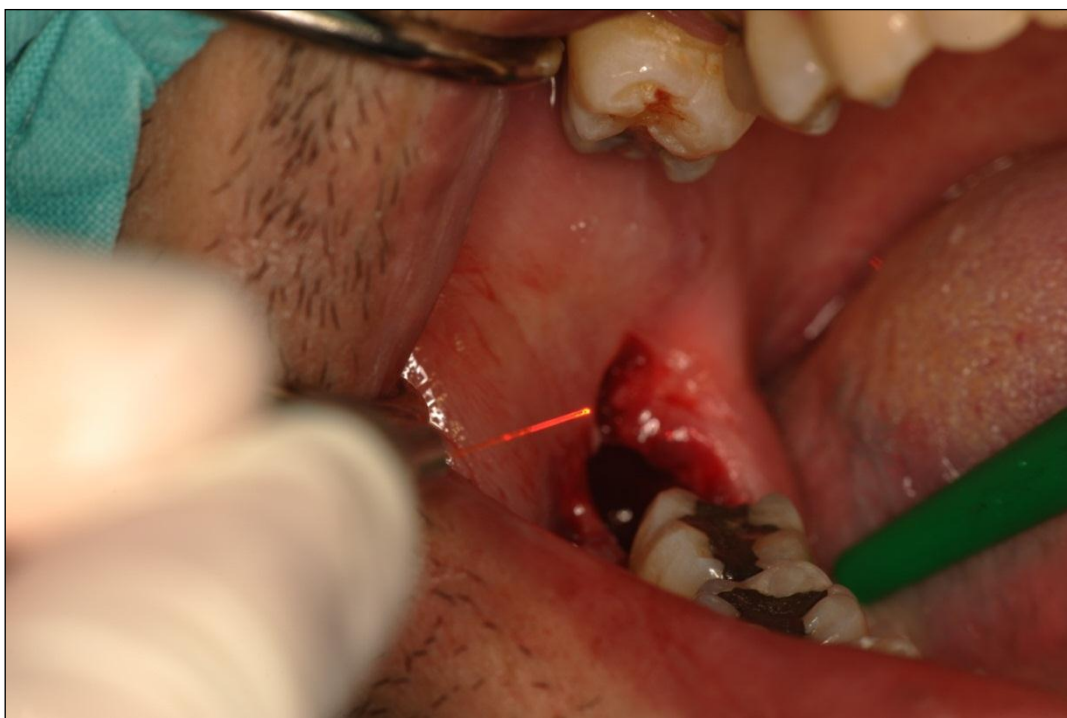Slika 15. Postekstrakcijska alveola desnog impaktiranog umnjaka ispitanika iz skupine P1 (fotodinamska skupina)



Slika 16. Aplikacija Paro-PDT otopine u u postekstrakcijsku alveolu tijekom 60 sekundi (ispitanik iz skupine P1-fotodinamska skupina)

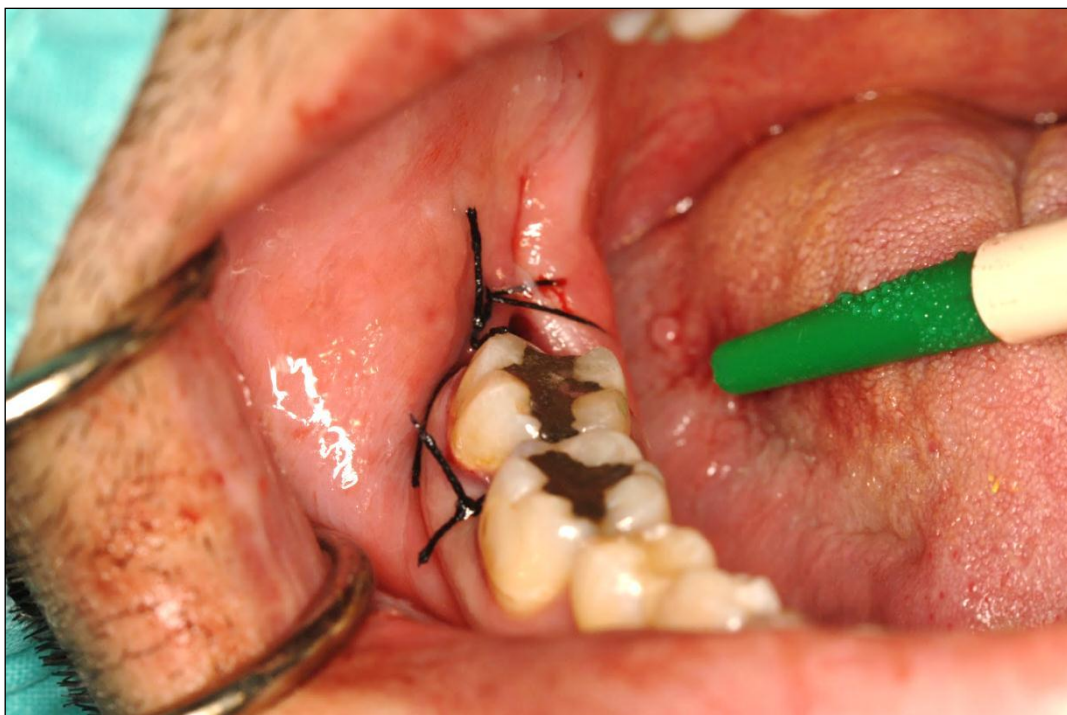


Slika 17. Ispiranje Paro - PDT otopine a iz postekstrakcijske alveole fiziološkom otopinom (ispitanik iz skupine P1-fotodinamska skupina)

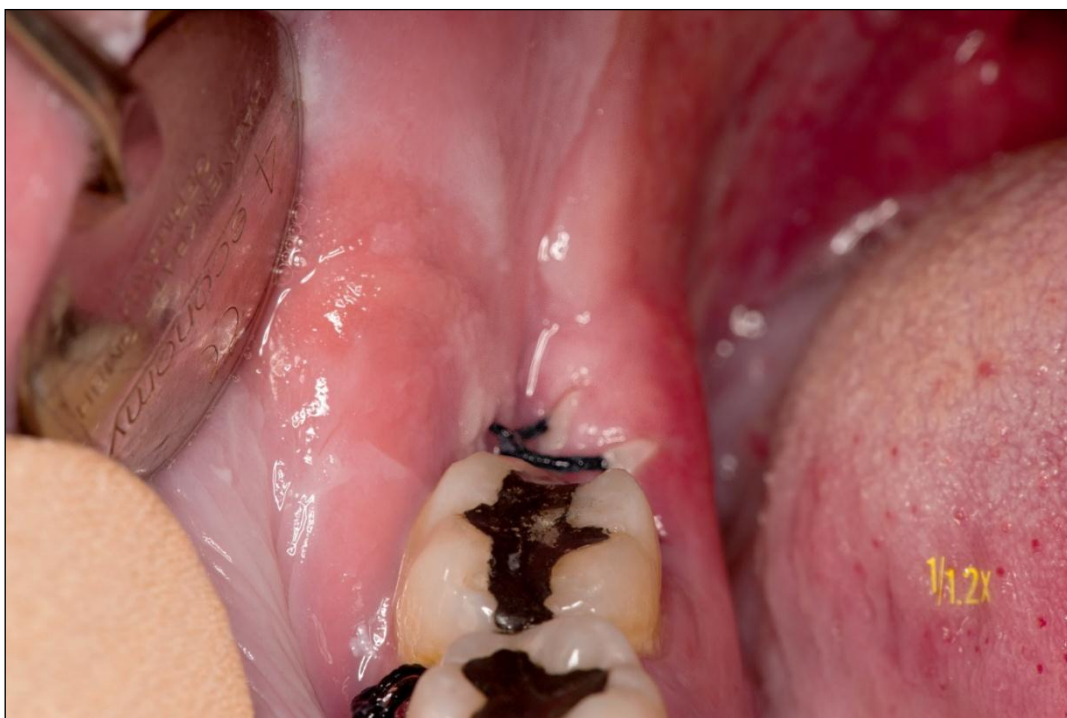

Slika 18. Terapija postekstrakcijske alveole a-PDT (the antimicrobial Photodynamic Therapy) laserskom terapijom tijekom 60 sekundi (ispitanik iz skupine P1-fotodinamska skupina)

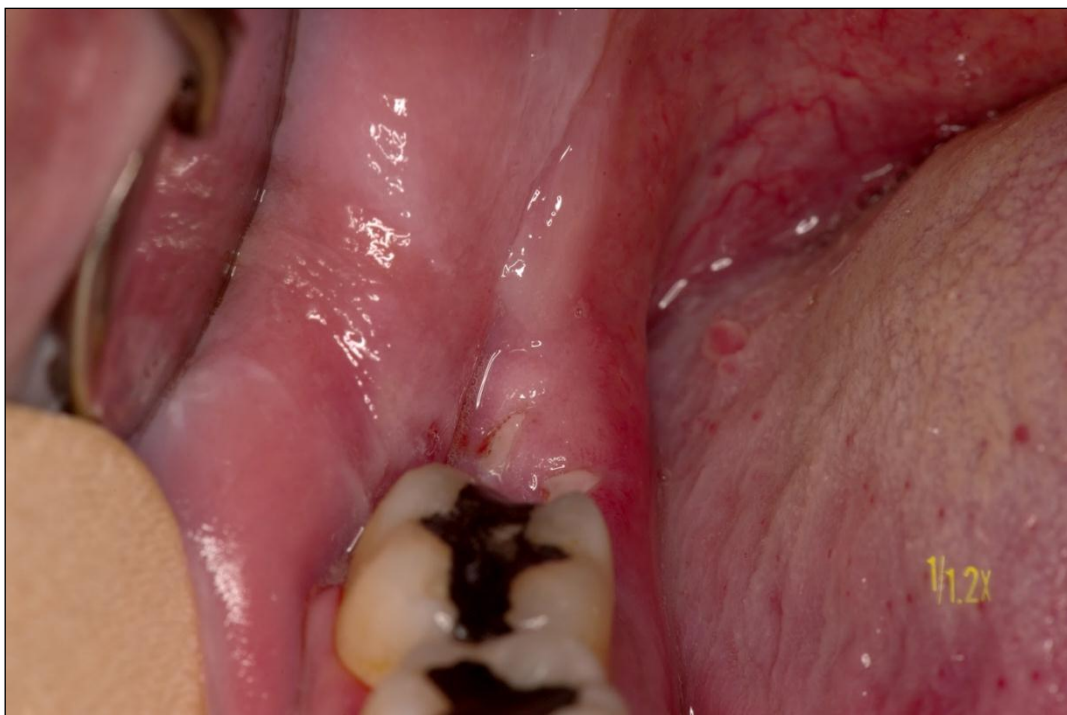



Slika 19. Postavljeni šavovi u području incizijskog reza (ispitanik iz skupine P1-fotodinamska skupina)



Slika 20. Izgled rane trećeg postoperativnog dana (ispitanik iz skupine P1-fotodinamska skupina)



Slika 21. Izgled rane sedmog postoperativnog dana, nakon uklanjanja šavova (ispitanik iz skupine P1-fotodinamska skupina)